

それでは・・・


右片麻痺者と左片麻痺者
にはどんな違いがあるん
だろう？

<結果> 2つのグループに差があったもの


左片麻痺者

右片麻痺者

①非麻痺側・他動・股関節・屈曲



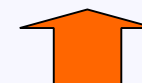②非麻痺側・他動・股関節・外転



③非麻痺側・他動・肩関節・水平内転

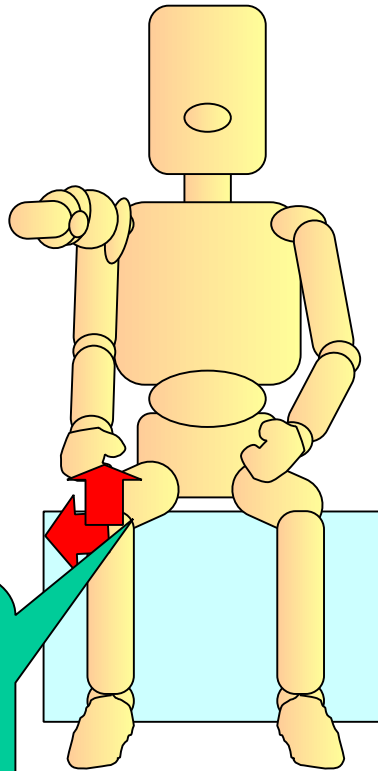


④麻痺側・他動・股関節・外転



左片麻痺群と右片麻痺群間の比較

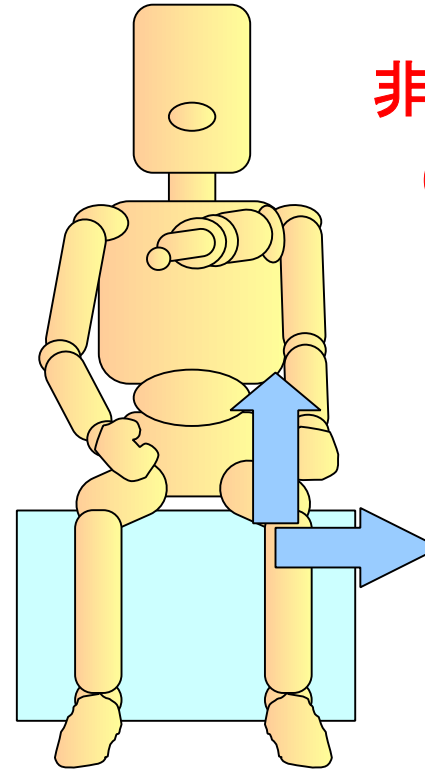
非麻痺側
(右側)



ハムストリングス
腰背部筋
内転筋

左片麻痺群

麻痺側



非麻痺側
(左側)

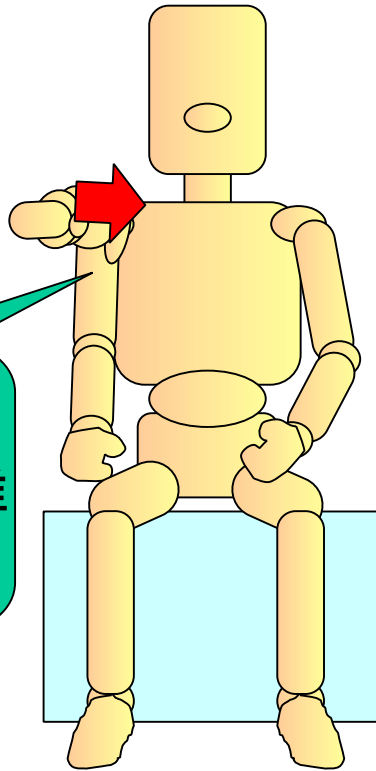
右片麻痺群

①非麻痺側下肢(大腿部)の後面および内側部に緊張が高い状態
(下方および内側への押しつけ)

左片麻痺群と右片麻痺群間の比較

非麻痺側
(右側)

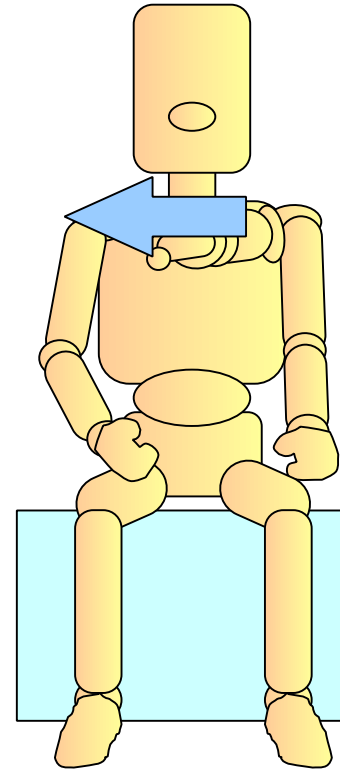
広背筋
三角筋後部線維
菱形筋



左片麻痺群

麻痺側

非麻痺側
(左側)

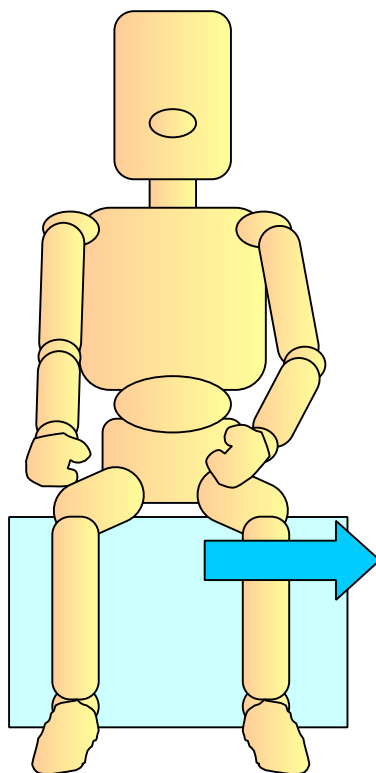


右片麻痺群

②非麻痺側肩甲帯および体幹後面部筋の緊張を常に高めた状態

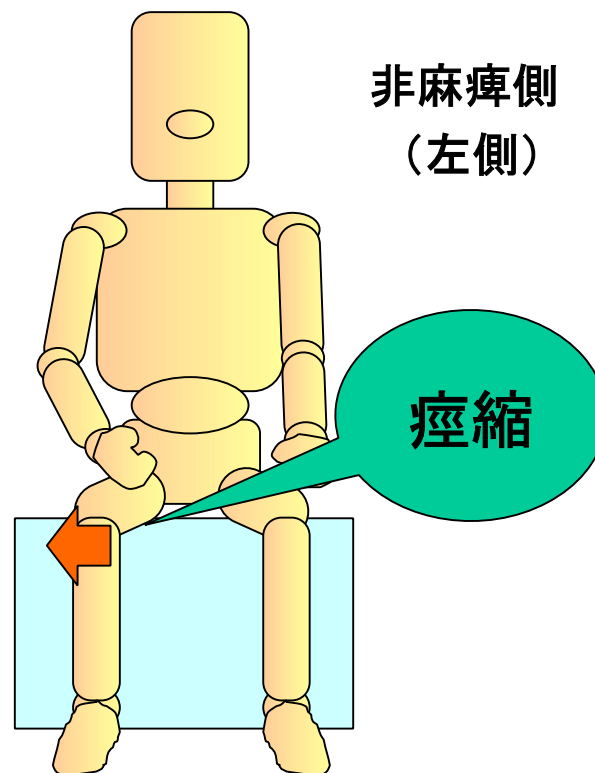
左片麻痺群と右片麻痺群間の比較

非麻痺側
(右側)



左片麻痺群

麻痺側



非麻痺側
(左側)

右片麻痺群

痙縮を増悪させるような非麻痺側の過剰な活動が予測される

まとめ

片麻痺者における麻痺側相違による座位姿勢の特徴

左片麻痺群

非麻痺側下肢

- ・下方・内転方向へ押しつけて緊張を高めている状態

非麻痺側肩甲帯・体幹後面部筋

- ・常に緊張を高めている状況

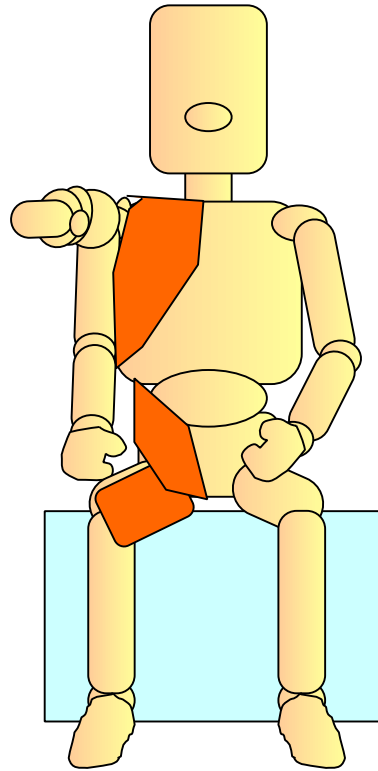
右片麻痺群

非麻痺側

- ・高い緊張状態は少ない
- ・麻痺側股関節内転筋に痙縮を出現させるような過剰な活動が予測される

左片麻痺群と右片麻痺群間の比較

非麻痺側
(右側)




左片麻痺群

代償的固定

麻痺側

非麻痺側
(左側)



右片麻痺群

過剰な活動